Medical Library
191

Ueber ein Gliom des obersten Halsmarkes und der Medulla oblongata.

Inaugural-Dissertation

zur

Erlangung der Doktorwürde

der

Hohen medizinischen Fakultät

der

Grossherzoglich Hessischen Ludwigs-Universität zu Giessen

vorgelegt von

FRANZ DRAECK
approb. Arzt aus Waehtendonk.

Mit drei Tafeln.

GIESSEN 1914.
Hof- und Universitätsdruckerei Otto Kindt.

Ueber ein Gliom des obersten Halsmarkes und der Medulla oblongata.

Inaugural-Dissertation

zur

Erlangung der Doktorwürde

der

Hohen medizinischen Fakultät

der

Grossherzoglich Hessischen Ludwigs-Universität zu Giessen

vorgelegt von

FRANZ DRAECK
approb. Arzt aus Wachtendonk.

Mit drei Tafeln.

GIESSEN 1914.
Hof- und Universitätsdruckerei Otto Kindt.

Gedruckt mit Genehmigung der medizinischen Fakultät
zu Giessen.
Referent: Geh. Med.-Rat Prof. Dr. Bostroem.

Die Geschwülste der Medulla oblongata gehören, wie man den bekannten Arbeiten von Erb, Leyden, Nothnagel, Obernier, Bernhardt, Oppenheim usw. entnehmen kann, zu den seltenen Vorkommnissen.

Ladame hat nur 9 Fälle gesammelt, und davon sind die meisten nicht einmal wirkliche Neubildungen innerhalb der Medulla oblongata selbst, sondern solche in ihrer Umgebung, in dem Kleinhirn usw., welche die Medulla oblongata in sekundärer Weise mitbeteiligen. „In der Tat ist es auch sehr schwer, sagt Erb, Neubildungen in der Medulla oblongata, von solchen an derselben, in ihrer Umgebung, welche auf die Oblongata drücken und sie irritieren, scharf zu trennen. Klinisch ist dies in den meisten Fällen einfach unmöglich, indem die Erfahrung lehrt, daß die Neubildungen z. B., welche sich in der Höhle des vierten Ventrikels entwickeln und gegen den Boden desselben hinwuchern, genau die gleichen Symptome machen wie jene, welche in diesem Boden selbst, z. B. aus dem Ependym sich entwickeln. Und es wird a priori für die Symptome keinen sehr erheblichen Unterschied machen, ob eine Neubildung innerhalb der grauen oder weißen Substanz der Oblongata entsteht und sie von innen heraus zerstört, oder ob sie von außen in dieselbe hineinwächst, sie verdrängt und komprimiert und Kompressionsmyelitis hervorruft. So verwischen sich denn die anatomischen und klinischen Erscheinungen beider Gruppen sehr innig. Eine scharfe Trennung ist beim besten Willen nicht möglich, weil die meisten Beobachtungen insofern nicht rein sind, als die Neubildung sich

nur selten auf die Oblongata beschränkt, sondern gewöhnlich auch noch die Nachbarteile, Vierhügel, Pons, Kleinhirn mehr oder weniger in Mitleidenschaft zieht."

Auch Collins hebt die große Seltenheit der Tumoren der Oblongata hervor und betont, daß die in diesem Teile des Zentralnervensystems vorkommenden Geschwülste gewöhnlich erst auf dem Seziertisch erkannt werden; nicht weil die Entwicklung und die Anwesenheit derselben symptomenlos bleibe, sondern weil diese Symptome meist allgemein und nur selten „bulbären" Charakters seien; man kenne kein klinisches Bild, aus welchem die Anwesenheit von Tumoren der Oblongata erkannt werden könnte.

Das gilt in der Tat für die meisten bisher beschriebenen Geschwülste der Medulla oblongata. Am häufigsten scheinen nach der bisher vorliegenden Kasuistik und auch nach dem in den letzten Jahren gewonnenen Sektionsmaterial des pathologischen Institutes zu Gießen, die Geschwülste des vierten Ventrikels zu sein. Diese wachsen aber kaum je in die Substanz der Oblongata hinein, sondern breiten sich mit Vorliebe in der Höhle des vierten Ventrikels aus, können dieselbe enorm erweitern und vollkommen ausfüllen; sie vergrößern sich weit häufiger nach unten als nach oben gegen den Aquaeductus Sylvii und die Vierhügel, wachsen dagegen, wie es scheint, ganz besonders gerne nach unten, wo sie von den weichen Häuten zunächst der hinteren unteren Begrenzung des vierten Ventrikels bedeckt in mehr oder weniger großer Ausdehnung hinter dem oberen Halsmark zu liegen kommen und dieses nach vorne drängend komprimieren. Diese Geschwülste des vierten Ventrikels kann man anatomisch in der Tat sehr scharf von denen der Substanz der Medulla oblongata unterscheiden, da sie meist in dieselbe nicht hineinwachsen, sondern nur mehr oder weniger komprimieren. Das Gleiche gilt natürlich erst recht von den-

jenigen oft recht großen Geschwülsten des Kleinhirns, resp. von den von der Decke des vierten Ventrikels ausgehenden Geschwülsten, welche, wie ein in letzter Zeit in dem pathologischen Institut zu Gießen sezierter Fall beweist, den vierten Ventrikel vollkommen ausfüllen können, die Oblongata aber nicht, anatomisch nachweisbar zu komprimieren brauchen. Die außen an der Medulla oblongata lokalisierten Geschwülste gehen natürlich erst recht nicht auf und in die Substanz derselben über, sondern verdrängen sie nur. Es können daher nur diejenigen Tumoren als solche der Medulla oblongata bezeichnet werden, die von der Substanz derselben ausgehen, also eine intramedulläre Lage haben. Diese aber sind, ebenso wie die intramedullären Tumoren des Rückenmarks, ungemein selten; schon aus diesem Grunde dürfte die genaue Mitteilung einer solchen Beobachtung volle Berechtigung haben. Herrn Professor Dr. Voit erlaube ich mir für die gütige Überlassung der Krankengeschichte meinen verbindlichsten Dank auszusprechen.

Es handelt sich um einen 18 Jahre alten Schüler, der sich gerade der Maturitätsprüfung zu unterziehen gedachte. Der Vater desselben ist 57 Jahre alt an Lungenentzündung gestorben, die 53 Jahre alte Mutter lebt und ist gesund. Von 9 Geschwistern leben 6 und sind gesund; ein Bruder ist im 18. Lebensjahr an Blinddarmentzündung, zwei andere im Alter von 8—10 Jahren gestorben. Als Kind hat Patient Masern und Diphtherie, im Alter von 3 Jahren Gelbsucht gehabt.

Anfang Februar 1907 erkrankte der sich bis dahin gesund fühlende junge Mann an Influenza und lag 3—4 Wochen krank darnieder. Im Anschluß an diese Erkrankung, also etwa Anfang März, traten Lähmung der rechten Hand, Schmerzen in der rechten Schulter und Schluckbeschwerden auf, welch letztere aber wieder verschwanden. Ungefähr

seit dem 23. April 1907 bemerkte Patient, daß der rechte Fuß schwerfälliger wurde.

Bei der Untersuchung am Tage der Aufnahme in die medizinische Klinik am 1. Mai 1907 ergibt sich kein besonderer Lungenbefund. Die absolute Herzdämpfung ist nicht verbreitert; der erste Ton an der Spitze laut, die Töne sonst rein.

Beiderseitiger Nystagmus horizontalis. Pupillarreflexe direkt und konsensuell positiv. Der rechte Mundwinkel steht etwas tiefer als der linke; nur der untere Ast des Fazialis ist betroffen. Die Sprache ist etwas näselnd. Die Zunge weicht nach rechts ab. Die rechte obere und die rechte untere Extremität sind gelähmt. Die Muskulatur des rechten Ober- und Unterarmes etwas atrophisch. Es besteht eine starke Reflexsteigerung der rechten oberen Extremität. Die Patellarreflexe sind beiderseits gesteigert, auf der rechten Seite mehr als auf der linken. Rechts Patellarklonus und Fußklonus, links nicht. Bauchdecken- und Kremasterreflex beiderseits positiv. Rechts Babinski, links negativ. Keine Sensibilitätsstörungen.

Eine am 2. Mai 1907 ausgeführte Augenhintergrunduntersuchung ergibt normale Verhältnisse; der Geschmack- und Geruchssinn ist intakt. Der Patient sieht doppelt, doch mußte die Untersuchung auf Doppelbilder wegen Schwäche des Patienten abgebrochen werden.

5. V. 1907. Die linke Hand, die bei der Aufnahme ganz frei und gut beweglich war, will nach Angabe des Patienten „nicht mehr mit". Es besteht eine leichte Lähmung des linken Armes, besonders der Hand; das linke Bein ist aber völlig frei. Berührungsempfindung, Temperatursinn und stereognostischer Sinn sind herabgesetzt. Der Schmerzsinn bei Stichen mit der Nadel intakt. Es bestehen manchmal leichte Schluckbeschwerden,

auch klagt Patient, daß er den Schleim nicht gut aushusten könne.

13. V. 1907. Rechts hinten unten findet sich eine leichte Dämpfung; im Bereich derselben Rasselgeräusche. Die rechte Brustseite bleibt bei tiefer Atmung hinter der linken zurück. Leichte Parese der ganzen rechten Thoraxhälfte. Patient gibt an, daß er sich beim Milchtrinken verschluckt habe. Die rechte Pupille erscheint enger als die linke; Atrophie der linken Mundmuskulatur. Die Untersuchung des Augenhintergrundes ergibt nichts Besondeses, ebenso der laryngoskopische Befund.

Im Laufe des Nachmittags (13. V. 1907) kann Patient den Schleim nicht los werden. Nachts gegen $^1/_2$2 Uhr wird er bewußtlos, tief und keuchend atmend gefunden. Um 3 Uhr tritt der Tod ein; Atmungslähmung.

Bei der kurzfristigen Beobachtung war es natürlich nicht möglich, eine bestimmte Diagnose zu stellen, doch wiesen die Erscheinungen wohl auf eine bulbäre Erkrankung hin.

Als Todesursache ergibt die am folgenden Tage ausgeführte Sektion eine Pneumonie im hinteren unteren Abschnitt des rechten Unterlappens, welche alle Charaktere einer Schluckpneumonie zeigt. Die Bronchitis ist eine recht umfangreiche und erstreckt sich auch auf die linke Seite; auch ist die entzündliche Hyperämie der Trachea eine recht bedeutende. Die auffallend pigmentarmen Lungen sind stark gebläht, sehr blutreich und besonders im Bereich der Unterlappen stark ödematös; es ist nicht unwahrscheinlich, daß es sich um eine akute Lungenblähung und um ein akutes entzündliches Ödem der Lunge handelt.

Den Teil des Sektionsprotokolles, der sich auf das Gehirn, die Medulla oblongata und das Rückenmark bezieht, lasse ich hier ausführlich folgen.

Der Schädel ist exquisit dolichozephal, symmetrisch;

außen glatt, die Nähte gut ausgebildet, erhalten. Das Schädeldach auf dem Durchschnitt sehr dünn mit reichlicher, sehr blutreicher spongiöser Substanz. Die Innenfläche des Schädeldaches, die mit der Dura leicht verwachsen ist, erscheint glatt mit äußerst zahlreichen, aber oberflächlichen Gefäßfurchen. Die Dura mater ist stark gespannt, durchscheinend. Im Sinus longitudinalis ziemlich reichliches, dunkeles, flüssiges Blut. Innenfläche der Dura über beiden Hemisphären vollkommen glatt, feucht und glänzend. Die weichen Häute der nirgends abgeplatteten Gehirnoberfläche vollkommen zart, feucht, durchscheinend und gleichmäßig hyperämisch; die Gefäße bis in die mittleren Verzweigungen dicht injiziert. Der Balken steht normal, ist nicht gehoben. Bei der Herausnahme des Gehirns erkennt man, daß die Medulla oblongata in toto außerordentlich stark angeschwollen ist, so daß sie im oberen Abschnitt wenigstens fast die Dicke der Brücke erreicht. Die diffuse verdickte Medulla oblongata füllt das Foramen magnum und den Rückgratskanal völlig aus, so daß es schwer ist, die Messerklinge zum Durchschneiden einzuführen, was schließlich innerhalb der starken Anschwellung der Medulla oblongata geschehen muß; dabei quellen aus der Schnittfläche reichliche dunkelrötlich grau gefärbte Geschwulstmassen hervor.

Die weichen Häute der Gehirnbasis sind ebenfalls stark hyperämisch; die Arterien der Basis durchaus zartwandig, mäßig stark mit Blut gefüllt. Die Seitenventrikel sind nicht erweitert, enthalten nur wenig ganz leicht getrübte seröse Flüssigkeit; das Ependym der Seitenventrikel durchaus zart und glatt. Das Septum nicht gedehnt, kaum durchscheinend, von mäßiger Konsistenz. Die Substanz des Großhirns von normaler Konsistenz und ziemlich bedeutendem Blutgehalt. Die zentralen Ganglien gut gewölbt, von gewöhnlicher Konsistenz und ebenfalls ziemlich stark hyperämisch.

Die beiden Nervi oculomotorii in bezug auf das Aussehen und den Verlauf völlig normal, ebenso der Trigeminus. Die Brücke von ungefähr normaler Form; sie ist 3,5 cm breit und verjüngt sich nach unten auf 3,0 cm. Das durch die Querfaserung bedingte Relief scharf ausgebildet, auch ist der seitliche Abfall und die Wölbung zu den Kleinhirnschenkeln scharf ausgeprägt. Die weichen Häute der Brücke durchaus zart und durchscheinend. Die durchaus zarte und mäßig gefüllte Arteria basilaris verläuft in einer seichten Furche. Von den beiden Nervi abducentes ist der linke etwas schmäler als der rechte, aber nicht anders gefärbt.

Ziemlich genau an der Teilungsstelle der Arteria basilaris in die beiden Arteriae vertebrales verläuft die Querfurche, welche die Brücke von der Medulla oblongata scheidet, doch ist die Grenze lange nicht so scharf wie normal, da das verlängerte Mark unmittelbar unter der Brücke zu einer plumpen, ziemlich gleichmäßig aufgetriebenen Masse angeschwollen erscheint, welche unmittelbar unter der Brücke 2,8 cm breit ist. Dann schwillt die Medulla oblongata sogleich zu einer Breite von 3,0 cm an und zwar hauptsächlich dadurch, daß rechts die seitliche Partie stark vorgewölbt erscheint. Ungefähr 1,8 cm von dem unteren Rande der Brücke entfernt verjüngt sich das verlängerte Mark wieder auf 2,5 cm, und diese Grenze ist außen durch eine stark mit Blut gefüllte quer verlaufende piale Vene gekennzeichnet, welche ziemlich in der Mittellinie gegen die Brücke verläuft und in der Querfurche zwischen Brücke und Medulla oblongata verschwindet. Ungefähr 3,0 cm von der oberen Begrenzung des verlängerten Markes ist dasselbe schräg durchschnitten, und an dieser Schnittfläche erkennt man außen nur eine ganz dünne Schicht von der komprimierten Substanz der Medulla oblongata; hauptsächlich besteht die Schnittfläche aus dunkel gerötetem Geschwulstgewebe.

Die weichen Häute an der verdickten, offenbar von innen nach außen stark aufgetriebenen Medulla oblongata sind durchaus zart und nur mäßig blutreich; sie begrenzen sich an der bei der Herausnahme des Gehirns innerhalb des Geschwulstgewebes gemachten Schnittfläche ganz scharf; es hat den Anschein, als wenn sie hier wenigstens nur durch eine ganz dünne Lage erhaltenen, ganz blaß graurötlich gefärbten Gewebes der Medulla oblongata von dem Geschwulstgewebe geschieden sind; tatsächlich erkennt man auf dieser etwas schrägen Schnittfläche fast ausschließlich ein graurötlich gefärbtes Tumorgewebe.

Die Pyramidenwölbung des verlängerten Markes ist nur im oberen Abschnitt schwach angedeutet, die der Oliven nur rechts oben ganz leicht ausgeprägt. Die Grenze zwischen beiden ist nur erkennbar an den Fasern des Nervus hypoglossus, an denen makroskopisch auffällige Veränderungen nicht nachweisbar sind. Dasselbe gilt von den Fasern des Nervus glossopharyngeus und accessorius, welche beiderseits, besonders aber auf der rechten Seite durch die monströse Anschwellung der Medulla oblongata nach oben verdrängt erscheinen. Die Nervi acustici und faciales lassen auf beiden Seiten keine makroskopisch nachweisbaren Veränderungen erkennen.

Hebt man das Kleinhirn bei Fixation der Oblongata etwas nach oben, so spannen sich nur vereinzelte Fasern und Bänder der hinten von dem verlängerten Mark zum Kleinhirn verlaufenden arachnoidealen Decklamelle. Bei etwas stärkerem Emporheben des Kleinhirns und Lösung dieser Lamelle ergibt sich, daß die untere Fläche des Kleinhirns in der Mittellinie in ausgesprochenster Weise exkaviert ist, und daß in diese nach oben gerichtete Ausbuchtung das in diffuser Weise aufgetriebene verlängerte Mark genau hineinpaßt. Die Tonsillen des Kleinhirns sind auf beiden Seiten ziemlich symmetrisch komprimiert, vor allen Dingen aber ist die Uvula, auf die das angeschwollene

verlängerte Mark besonders einwirken mußte, in hohem Grade nach oben verdrängt, stark abgeplattet und komprimiert. Die Verzweigungen der Arteria cerebelli inferior posterior erscheinen durch die andrängende geschwulstartig infiltrierte Medulla oblongata auf beiden Seiten flachgedrückt und der Plexus chorioideus ventriculi quarti ist, bedeutend komprimiert, vollkommen platt zusammengedrückt und bleibt an der Unterfläche des komprimierten Kleinhirns hängen, wenn man dasselbe von der Oblongata noch mehr abzudrängen versucht. Das normalerweise pyramidal oder kegelförmig gestaltete verlängerte Mark ist in ein außen glattes, prall gespanntes, ziemlich gleichmäßig zylindrisch gestaltetes Gebilde umgewandelt, das ungefähr 1 cm unterhalb des unteren Brückenrandes gemessen, einen Umfang von 10 cm hat und etwas breiter als dick erscheint. Von einem vierten Ventrikel und einer Rautengrube ist nichts zu sehen; der Boden der letzteren scheint durch die offenbar zentral in der Substanz des verlängerten Markes entstandenen Geschwulst nach hinten gegen das Kleinhirn verdrängt worden zu sein.

Nach Herausnahme des Rückenmarks und des noch in dem Foramen magnum gelegenen Halsmarkes mit dem Tumor ergibt sich, daß die Geschwulstmasse, sich allmählich verschmälernd, noch eine Strecke auf das oberste Halsmark übergeht, schließlich ganz auf die rechte Seite des Halsmarkes beschränkt ist und unter sehr allmählich abnehmender Verschmälerung des Rückenmarks ziemlich plötzlich endigt.

Die auf der anliegenden Tafel 1 sich findende Zeichnung (Figur 1) gibt die hier beschriebenen Verhältnisse an der Brücke und dem verlängerten Mark in natürlicher Größe wieder.

Einer besonderen Bezeichnung der einzelnen Teile durch Buchstaben, welche das Bild sehr stören würden,

bedarf es wohl nicht, denn es kommt ja die besonders wichtige, gleichmäßig starke Auftreibung des ganzen verlängerten Markes, ebenso wie die dadurch bedingte Verstreichung der Oliven- und Pyramidenzeichnung in durchaus klarer und überzeugender Weise zum Ausdruck. Auch erkennt man ja wohl an dem bei der Herausnahme des Gehirns gemachten Quer- resp. Schrägschnitt die diffus, den ganzen Querschnitt der Medulla oblongata infiltrierende Geschwulstmasse und den nur sehr spärlichen Rest nervöser Substanz in Form einer ganz schmalen äußeren, hell gehaltenen Zone genügend gut und deutlich.

Das Kleinhirn mit der Brücke und dem verlängerten Mark, sowie das Rückenmark wurden in der üblichen Weise in Formol fixiert. Bedauerlicherweise wurden diese Teile dann aus unaufgeklärten Gründen in Alkohol gebracht und darin weiter konserviert. Ich bin daher zu meinem lebhaften Bedauern nicht in der Lage, über den Befund an der erhaltenen und durch die Geschwulst verdrängten Substanz des verlängerten Markes, sowie des Rückenmarkes genauere Angaben zu machen, was natürlich von der allergrößten Bedeutung gewesen wäre. Ich muß mich daher auf eine möglichst genaue Schilderung des Geschwulstgewebes selbst, seiner Ausbreitung und Entwicklung beschränken.

Nach erfolgter Härtung in Alkohol ist nun zur genaueren Untersuchung über den Sitz, die Ausbreitung und eventuell über den Ausgangspunkt der Geschwulst leider ein Längsschnitt genau in der Mittellinie durch die Brücke und die Medulla oblongata angelegt worden. Obgleich durch diese Schnittführung das erhoffte Resultat, wie zu erwarten war, nicht erzielt worden ist, will ich dennoch mit der Beschreibung dieses Längsschnittes beginnen; die Mitteilung der hier gefundenen Verhältnisse erfolgt am besten an der Hand einer Zeichnung, wie sie

sich auf der Tafel 1, Figur 2 findet, in der das Objekt in natürlicher Größe wiedergegeben ist.

Auf einem solchen Längsschnitt erweist sich die Brücke (a) vollkommen normal, dagegen erscheint die Substanz der Medulla oblongata bereits in ihrem Anfangsteil (b) sehr hochgradig komprimiert und verdrängt, so daß die Faserung derselben nicht wie normal in fast gerader Linie nach unten, sondern in deutlich nach vorne gebogener Richtung verläuft. Die Verdrängung und Kompression der Substanz des verlängerten Markes wird weiter nach unten (c) endlich so hochgradig, daß dieselbe hier nur noch eine kaum 1 mm dicke Schicht darstellt. Auf diesem komprimierten und nach vorne verdrängten Abschnitt der Medulla oblongata liegt die Geschwulstmasse (d), welche in der Mitte eine Dicke von fast 2 cm hat und sich nach oben und unten leicht verjüngt. Die Geschwulst ist gegen die Substanz des verlängerten Markes scharf abgegrenzt, und auch nach hinten, gegen das Kleinhirn zu, findet sich eine ganz schmale Schicht eines mehr faserigen Gewebes (f), welches das Geschwulstgewebe scharf begrenzt und außen von den etwas verdickten weichen Häuten der Oblongata überzogen ist. Nach oben gegen den 4. Ventrikel (h) zu, endigt die Geschwulstmasse mit einem mehrfach gefalteten membranartigen Gebilde (g), welches die Fortsetzung jener faserigen Gewebsschicht (f) ist, welche die Geschwulst nach hinten gegen das Kleinhirn begrenzt, und welches sich anderseits zwischen dem Geschwulstgewebe und der komprimierten Substanz der Medulla oblongata verliert. Unter dieser gefalteten Membran (g) findet sich eine kleine zerklüftete Höhle. Durch die mächtige Geschwulst des verlängerten Markes ist das Kleinhirn (e) nach hinten verdrängt und besonders ist die Uvula in hohem Grade komprimiert, von der daher auf der Abbildung nur ein kleiner Abschnitt (i) erkennbar ist. Die vordere Abteilung des 4. Vertri-

kels (h) ist mäßig weit; das Velum medullare superius erscheint dadurch, daß das Kleinhirn gehoben ist, stärker nach hinten und oben gebogen, aber sonst ohne Veränderungen. Das Velum medullare inferius ist mit dem Plexus durch die von vorne vordrängende Geschwulst in hohem Grade komprimiert, bleibt beim Abheben der Geschwulst mit dem Plexus an dem Kleinhirn hängen, ist aber weiter nach unten und an den seitlichen Abschnitten mit der gespannten und glatten Oberfläche der Geschwulst verwachsen.

Der unterste Abschnitt der Geschwulst (k) auf dem Längsschnitt liegt wohl nicht mehr in dem Bereich des verlängerten Markes, sondern gehört bereits dem Rückenmark an; dieses scheint, soweit man das auf dem Längsschnitt und dem leider ungemein schräg angelegten Querschnitt beurteilen kann, zum allergrößten Teil von dem Geschwulstgewebe eingenommen zu sein.

Nach der Untersuchung der Geschwulst auf dem Längsschnitt hat es den Anschein, als wenn sich dieselbe hauptsächlich in dem untersten Abschnitt des 4. Ventrikels etabliert, sich ausschließlich in demselben ausgebreitet hat und von dem Boden des 4. Ventrikels ausgegangen ist; denn die ungemein dünne Lage faserigen Gewebes, welches das Geschwulstgewebe nach hinten gegen das Kleinhirn hin mäßig scharf begrenzt, macht mehr den Eindruck eines verdichteten Geschwulstgewebes als den nervöser Gehirnsubstanz.

Man bekommt hiernach durchaus den Eindruck, als handele es sich um einen Tumor des 4. Ventrikels, der das verlängerte Mark in dem oberen Abschnitt mäßig, in dem unteren, ungefähr der Gegend der Pyramidenkreuzung entsprechend, sehr stark nach vorne verdrängt hat, nach oben fast genau bis zum unteren Rande der Pars intermedia ventriculi quarti reicht, das Kleinhirn, besonders die Uvula und den Plexus stark nach hinten verdrängt und

in großem Umfang in die Substanz des Halsmarkes übergeht.

Macht man nun dagegen, nachdem man die beiden Hälften des verlängerten Markes möglichst genau aneinandergelegt hat, einen Querschnitt durch dasselbe und zwar zunächst in der Gegend, welche in der Zeichnung auf Tafel 1 Figur 2 mit b bezeichnet ist, und die ungefähr dem hinteren Abschnitt der Rautengrube entsprechen würde, so ergibt sich unzweideutig und überzeugend, daß es sich nicht um einen Tumor des 4. Ventrikels, sondern um einen intramedullären Tumor des verlängerten Markes und auch des Halsmarkes handelt.

Ein solcher Querschnitt wird, wie die in natürlicher Größe wiedergegebene Abbildung auf Tafel 2 Fig. 1 lehrt, zum weitaus größten Teil von der Geschwulst (f) eingenommen; dieselbe ist ziemlich derb, stellenweise wie alveolär oder auch papillär gebaut, sehr blutreich und enthält eine größere Zahl verhältnismäßig großer, mit Blut stark gefüllter Blutgefäße (g) und einige unregelmäßig gestaltete Bluträume, die sich besonders an der oberen Grenze der Geschwulst, wohin sie sich ausgebreitet zu haben scheint, finden. Der Querschnitt der Geschwulstmasse ist ein annähernd runder, von vorne nach hinten etwas abgeflachter und hat eine Breite von 2,5 cm und eine Dicke von 2,3 cm. Die Geschwulst ist überall und allseitig von einer etwas verschieden dicken Lage von Substanz des verlängerten Markes umgeben und ganz scharf gegen dieselbe abgesetzt und begrenzt. Nach hinten, gegen das Kleinhirn zu ist die Masse der die Geschwulst umgebenden Gehirnsubstanz (e) nur sehr gering, nicht viel mehr als 1 mm dick; sie wird offenbar zum Teil wenigstens gebildet von dem Rest des Velum medullare posterius. Die die Geschwulst seitlich begrenzende Gehirnsubstanz nimmt je weiter nach vorne immer mehr an Dicke zu; die hier bis 4 mm dicke Masse er-

scheint deutlich komprimiert und nach außen verdrängt und zeigt eine der Geschwulstoberfläche parallel verlaufende, ganz leicht angedeutete Faserung und Schichtung. An der vorderen Fläche, an der man außen in der Mitte die Incisura anterior mit einem mäßig großen, stark gefüllten Pialgefäß (a) und seitlich die stark abgeplatteten Querschnitte der beiden Arteriae vertebrales (b) erkennt, hat die Gehirnsubstanz eine Dicke von 4—5 mm und man erkennt hier ganz deutlich die Querschnitte der abgeflachten Pyramiden (c) und die der weiter nach außen verdrängten und zusammengedrückten Oliven (d).

Ein Querschnitt, der ungefähr 1 cm tiefer, etwa in der Höhe der Pyramidenkreuzung angelegt ist und der annähernd der Gegend entsprechen würde, die auf der Tafel 1 Fig. 2 mit c bezeichnet ist, erscheint auf dem ersten Blick vollständig von der Geschwulst eingenommen zu sein, die hier eine fast völlig runde Gestalt hat und tatsächlich 2,6 cm in der Breite und 2,5 cm in der Höhe von vorne nach hinten mißt; erst bei genauerem Zusehen erkennt man rund um die Geschwulst herum eine dünne Lage deutlich verdrängter Gehirnsubstanz, welche an der vorderen Fläche, an welcher sich außen die spaltförmig zusammengedrückten Durchschnitte der Arteriae vertebrales 2 cm voneinander entfernt finden, eine Dicke von höchstens 1 mm hat, auf beiden Seiten ganz allmählich deutlich schmäler wird und dann hinten gegen das Kleinhirn zu nur noch eine Dicke von 0,5 mm besitzt.

Auf dem Durchschnitt durch die Geschwulst erkennt man auch hier sehr reichliche mit Blut gefüllte relativ weite Blutgefäße; das Geschwulstgewebe erscheint auf der rechten Seite, besonders aber rechts hinten, ziemlich gleichmäßig, homogen und kompakt, auf der linken Seite und besonders links vorne exquisit alveolär, ja stellenweise sogar fast papillär und wie blätterig gebaut.

Auf einem weiteren Durchschnitte ungefähr 1 cm tiefer, also bereits im Bereich des Rückenmarks hat die Geschwulst eine Breite von 2,3 cm, eine Dicke von 2,2 cm; das Geschwulstgewebe verhält sich genau so, wie auf dem vorigen Querschnitt, nur erscheint dasselbe vorne fast in ganzer Ausdehnung alveolär und fast papillär gebaut. Auch hier ist allseitig ein ganz dünner Mantel von Rückenmarksubstanz von höchstens 0,4 mm Dicke vorhanden, an der man schon makroskopisch die deutlichsten Erscheinungen der Kompression erkennen kann. Ganz vorne findet sich an einer ungefähr 2 mm breiten Stelle ein Defekt dieses Mantels von Rückenmarkssubstanz; es macht den Eindruck, als wenn die hier exquisit papillär gebaute Geschwulst an dieser Stelle nach außen durchgebrochen ist; es kommt das wenigstens auf der linken Seite der vorderen Fläche zum Ausdruck, wo die äußere, mantelartige Rückenmarkssubstanz exquisit abgerundet endigt. Da aber gerade dieser Stelle entsprechend der Schrägschnitt gelegen ist, der bei der Herausnahme des Gehirns gemacht worden war, so kann darüber bedauerlicherweise nichts sicheres festgestellt werden. Das Gleiche gilt auch für den obersten Teil des Rückenmarkes, welcher bei der Herausnahme leider stark zerstückelt worden ist. Erst ungefähr in der Höhe des 3. Halsnerven ist das Rückenmark wieder vollständig erhalten. Auf dem Querschnitt erscheint dasselbe unregelmäßig verzogen 1,7 cm breit und fast 1 cm dick; auf der rechten Seite liegt völlig umgeben von Rückenmarkssubstanz ein scharf begrenzter, ungefähr 9 mm breiter und 6 mm dicker Tumor, der ebenfalls, wie es scheint, reichliche mit Blut gefüllte Blutgefäße besitzt. Dann verschmälert sich das Rückenmark ziemlich schnell und wird auch dünner, so daß es ungefähr in der Höhe des 4. Halsnerven nur noch 1,3 cm breit und 8 mm dick ist; der auf der rechten Seite gelegene Tumor hat hier eine Breite von 7 mm und eine Dicke von

4 mm. Zwischen dem 4. und 5. Halsnerven hat das ganze Rückenmark dann ungefähr die normale Gestalt und Größe, enthält aber auf der rechten Seite einen rundlichen, etwa 1 mm im Durchmesser haltenden Tumor. Sehr auffallend ist, daß auch hier in dem Gewebe der Geschwulst, sowie in deren Umgebung auffallend große, stark gefüllte Blutgefäße vorhanden sind.

Nach diesen makroskopischen, topographischen Verhältnissen liegt also eine vorzugsweise solide, auf der linken Seite der Oblongata alveolär gebaute, hier auch sehr blutgefäßreiche, nirgends zystische, intramedulläre Geschwulst der Medulla oblongata und des obersten Halsmarkes vor, die zu einer beträchtlichen Volumszunahme dieser Teile geführt hat. Diese diffuse, auf die genannten Abschnitte beschränkte Schwellung und Auftreibung des ganzen Rückenmarkszylinders, die blutgefäßreiche und relativ weiche Beschaffenheit des graurötlich gefärbten Geschwulstgewebes, die den größeren Teil des Querschnittes der Oblongata und des oberen Halsmarkes einnimmt und nur an der Peripherie einen schmalen Saum erhaltenen Rückenmarksgewebes erkennen läßt, auf die Rückenmarkshäute nicht übergeht, das Wachstum der Geschwulst in der Längsrichtung des Rückenmarks, sowie endlich nicht minder der Sitz derselben in der oberen Halsanschwellung des Rückenmarks, weisen mit großer Wahrscheinlichkeit darauf hin, daß es sich um ein solides Gliom und zwar um ein nicht wie in der Regel infiltrativ, sondern expansiv wachsendes Gliom handelt.

Zur mikroskopischen Untersuchung wurde das Halsmark, soweit die Geschwulst reichte, in Paraffin eingebettet und in eine lückenlose Schnittserie zerlegt. Von der Medulla oblongata wurden mehrere Scheiben in Paraffin eingebettet und auch diese zum Teil auf Stufenschnitten untersucht. Von einem solchen Querschnitt

durch die Geschwulst und die dieselbe mantelartig umgebende Rückenmarkssubstanz (a), der aus der Gegend stammt, die auf der Längsschnittzeichnung auf Tafel 1, Fig 2 mit c bezeichnet ist, gibt die Abbildung Fig. 2 auf Tafel 2 eine sehr gute Übersicht über den gröberen Aufbau der Geschwulst; dieselbe ist bei ungefähr 4—5-facher Vergrößerung gezeichnet; der Längsschnitt zwischen den beiden, dicht aneinander gelegten Hälften ist ausgezeichnet. An der vorderen seitlichen Fläche finden sich beiderseits die Querschnitte der Arteria vertebralis (b). In Bezug auf den Geschwulstcharakter erkennt man an dieser Abbildung sofort, daß der rechte hintere Abschnitt (c), der bereits makroskopisch einen festeren und solideren Eindruck machte, ein ziemlich gleichmäßiges Gefüge zeigt und nur von einigen größeren Blutgefäßen (f) durchsetzt ist, während die linke und besonders die linke vordere Partie eine alveoläre Anordnung zeigt und in der sich eine auffallend große, dickwandige Arterie findet (g).

Der alveoläre Bau dieses Abschnittes der Geschwulst ist für dieselbe charakteristisch und einesteils dadurch bedingt, daß in das Geschwulstgewebe allenthalben kürzere und längere, schmale und plumpe, scharf begrenzte, dreieckige, knorrige oder verästelte Massen eingelagert sind, die aus einem völlig abgestorbenen, teils amorphen, teils noch verwaschene Zellgrenzen zeigenden Gewebe bestehen, reichliche Mengen kleiner Kalkkörnchen und stellenweise auch größere Kalkdrusen enthalten, meist, besonders an der Peripherie dicht von Lymphozyten durchsetzt sind, sich daher mit Hämatoxylin meist sehr intensiv färben und in der Abbildung schwarz gehalten sind (e). An der Peripherie dieser völlig nekrotischen, zum Teil verkalkten Massen erkennt man gelegentlich noch mit Blut gefüllte Gefäße; es ist daher nicht zweifelhaft, daß es sich um abgestorbene Geschwulstgewebsherde handelt. An-

dererseits und vorzugsweise beruht der alveoläre Bau der Geschwulst darauf, daß die Geschwulstzellen in der Form verschieden dicker Mäntel um die zahlreichen Blutgefäße angeordnet sind; diese sind wiederum einzeln oder in Gruppen von den mannigfaltig gestalteten nekrotischen Massen total oder partiell umgeben und nur aus diesem Verhalten resultiert der allerdings sehr auffällige alveoläre Bau dieses Geschwulstabschnittes. Da die Geschwulstzellen bei schwacher Vergrößerung das Aussehen von runden oder kurz spindeligen Sarkomzellen haben, wurde zunächst der Eindruck erweckt, als läge ein Angiosarkom und zwar in dem Sinne vor, daß die Geschwulstzellen sich vorzugsweise in der allernächsten Umgebung der Blutgefäße gruppieren (d), vermehren und längs denselben vorschieben, wofür eine reichliche Entwicklung von Blutgefäßen an der Peripherie der Geschwulst und eine beginnende Umlagerung derselben durch die Geschwulstzellen zu sprechen schien.

Die genauere Untersuchung des Geschwulstgewebes, insbesondere auch mit starken Vergrößerungen, ergibt zunächst für diesen Abschnitt der Geschwulst mit dem pseudoalveolären Bau, daß dasselbe aus ziemlich dicht gelagerten Zellen besteht, deren große Kerne rund oder häufiger länglich oval sind, eine scharf begrenzte Kernmembran, ein gut ausgeprägtes Kernkörperchen und ein nicht sehr reichliches, grobkörniges Chromatin besitzen. Meist sind die Kerne aber wesentlich größer, wie aufgebläht, äußerst unregelmäßig gestaltet, gelappt oder nierenförmig; ihre Kernmembran ist dünn, gefaltet und erscheint wie zerknittert, das Chromatin feinkörnig, spärlicher, unregelmäßig zerstreut, hin und wieder auch an der Kernmembran angehäuft; ein Kernkörperchen fehlt oder ist, wie es scheint, in der Form mehrerer kleiner Körnchen vorhanden. Das zu diesen Kernen gehörige Zellprotoplasma ist äußerst zart und ganz fein gekörnt, die Zell-

grenzen meist nicht scharf begrenzt. Doch finden sich dieselben häufig genug ziemlich deutlich ausgeprägt, so daß man meist völlig polygonale oder längliche Zellformen von epithelialem Charakter unterscheiden kann, von denen vielfach ganz deutlich ebenso zarte, feinkörnige oder homogene Protoplasmafortsätze abgehen und sich mit gleichen benachbarter Zellen verbinden. Auch Zellen mit 2, dicht aneinander geschmiegten Kernen sind hin und wieder, aber nirgends Kernteilungsfiguren festzustellen. Das Protoplasma der nebeneinander gelegenen Zellen erscheint manchmal wie zusammengeflossen, doch finden sich überall, aber im Verhältnis zu der Größe und der Zahl der Zellen doch immerhin in geringerer Menge, zwischen den Zellen feine gestreckt oder wellig, einzeln oder in kleinen parallelen Bündeln verlaufende, meist aber grob- und feinmaschige Netze bildende fibrilläre Fasern, die vielfach deutlich mit dem oft sehr spärlichen Zellprotoplasma zusammenhängen, wie Fibrinfasernetze aussehen, aber sich nicht wie solche färben. Außerordentlich häufig sieht man, wie diese feinen Fibrillen senkrecht von einem kleinen, meist scharf begrenzten, eine feinkörnige Masse enthaltenden Lumen dicht nach allen Seiten hin in das zwischen den Zellen gelegene feine Fibrillennetz ausstrahlen oder sich verbreiternd in das Protoplasma der Zellen übergehen. Auch von Querschnitten einzelner dünnwandiger und enger, mit Blut gefüllter Kapillaren, deren endotheliale Wand sich nicht deutlich färbt, sieht man feinste Fibrillen in der gleichen Weise ausstrahlen und in einiger Entfernung in das Protoplasma der Zellen oder in das zwischen denselben verlaufende feine Fibrillennetz übergehen. Hin und wieder beobachtet man auch kleine Bündel breiterer, homogener, parallel oder unregelmäßig verlaufender, nicht selten geknickter Fibrillen, die büschel- oder garbenartig von einem Punkt nach einer oder zwei Seiten hin ausstrahlen, meist in mehr oder weniger weiter Entfernung

von Blutgefäßen liegen und mit dem feinen Fibrillennetz nicht in Zusammenhang zu stehen scheinen.

Ungemein eigentümlich und für die Geschwulst in hohem Grade charakteristisch ist nun das Verhalten der Geschwulstzellen zu den Blutgefäßen, wie sie besonders reichlich in dem hier zunächst in Betracht kommenden Abschnitt der Geschwulst vorhanden sind. Alle Blutgefäße, gleichgültig ob sie sich an der Peripherie oder mehr im Zentrum der Geschwulst finden, sind als Kapillaren aufzufassen, deren Wand meist mehr oder weniger stark hyalin verändert und verdickt ist; sie sind meist sehr weit und strotzend mit Blut gefüllt; nicht selten gehen von denselben enge, meist bogenförmig gestaltete und verzweigte Kapillaren ab, deren Wand wenig oder gar nicht hyalin verdickt ist. Um diese Blutgefäße ordnet sich die erste Reihe der Geschwulstzellen, ganz allgemein gesagt, epithelartig an, indem sie sich direkt an die Gefäßwand außen anlegen oder von dieser durch den mit geronnenen Massen gefüllten und erweiterten perivaskulären Lymphraum getrennt sind. Erscheint die Gefäßwand nicht homogen und hyalin verdickt, so findet sich die erste Reihe der sehr verschieden gestalteten, aber meist etwas in die Länge gezogenen Geschwulstzellen senkrecht zur Gefäßwand gestellt. Schmale, schlanke Zellen wechseln mit breiten, plumpen und auch kürzeren ab, die manchmal breitbasig der Gefäßwand anliegen; die Kerne der letzteren sind der Gefäßwand genähert, die der ersteren liegen vielfach innerhalb stärkerer Anschwellungen der Zellen in etwas wechselnder Höhe; die Zellgrenzen sind meist verwischt, oft jedoch ziemlich scharf. Von den langen schlanken Zellen gehen einzelne oder Büschel von feinen Fibrillen ab, die zwischen den Zellen verlaufen, die auf diese mehr oder weniger radiär um die Gefäßwand angeordneten Zellen folgen und die ganz unregelmäßig gestaltet und gelagert sind. Alle äußerst mannigfaltig gestalteten Kapillar-

durchschnitte, deren Wand ein ausgesprochen homogenes und hyalines Aussehen hat, zeigen einen verschieden breiten, hellen Ring, in welchem Zellkerne nicht zu erkennen sind. Die ganze Peripherie einiger derartiger Gefäßdurchschnitte ist eingenommen von radiär und senkrecht zur Gefäßwand gestellten langen, etwas verschieden breiten, schlanken Zellen, deren Protoplasma homogen oder in der Längsrichtung fein streifig ist und sich einerseits an der Gefäßwand in gleicher Breite scharflinig begrenzt oder sich verbreiternd wie eine Saugscheibe der Gefäßwand anhaftet, anderseits mehr oder weniger deutlich aufgefasert in das Fibrillennetz zwischen den weiter außen liegenden Zellen übergeht. Die Kerne dieser Zellen, denen entsprechend einige eine ausgesprochene Anschwellung des Zellprotoplasmas zeigen, sind bläschenförmig und ziemlich chromatinreich und liegen etwas verschieden weit von der Gefäßwand entfernt, so daß die Kernlinie unregelmäßig gezackt erscheint. Zwischen und parallel mit diesen Zellen, die die größte Ähnlichkeit mit Spongioblasten zeigen, verlaufen, von der Gefäßwand abgehend, einzelne oder kleine Bündel gewellter Fibrillen.

An den meisten Gefäßdurchschnitten ist der helle Ring aber oft wesentlich breiter und besteht aus einer großen Menge senkrecht von der Gefäßwand ausstrahlenden feinen oder gröberen, locker oder dicht gefügten, parallel in Bündeln oder leicht gebogen verlaufenden Fibrillen, die einerseits an der Gefäßwand anhaften, anderseits in die weiter außen gelegenen Zellen oder an ihnen vorbei in das Fibrillennetz zwischen denselben übergehen. Hin und wieder sind in die Fibrillen dieses Strahlenkranzes noch einige Zellkerne eingefügt.

Von Gefäßdurchschnitten mit fast rein zelliger, nach Art der Spongioblasten oder der Ependymzellen angeordneter, mantelartiger Umgebung bis zu den zuletzt beschriebenen Gefäßdurchschnitten mit breitem fibrillärem

Strahlenkranz und bis zu denen, an welchen von der nicht mehr gut färbbaren endothelialen Gefäßwand ganze Büschel feinster Fibrillen ausstrahlen, finden sich die mannigfaltigsten Übergänge, und es macht den Eindruck, als wenn auch die um ein kleines rundes Lumen vorhandene radiäre und strahlenartige Anordnung der Fibrillen in den Formenkreis dieser Bildungen gehört.

Nach diesen kurz geschilderten Befunden ist es wohl nicht zweifelhaft, daß die Geschwulst als ein außerordentlich zellreiches Gliom zu bezeichnen ist, dessen protoplasmaarme, mit mehr oder weniger zahlreichen Fortsätzen versehene, stellenweise dicht nebeneinander, epithelartig angeordneten Gliazellen große bläschenförmige Kerne mit körnigem Chromatin besitzen und in ein spärlich entwickeltes, ganz lockeres gliöses Fibrillennetz eingelagert sind, das stellenweise wenigstens deutlich mit den Fortsätzen der Zellen zusammenhängt. Der Befund von radiär um die reichlich vorhandenen Blutkapillaren angeordneten epithelialen Zellen von dem Aussehen und dem Charakter der Ependymzellen, die mit den Gliafasern zusammenhängen, und wie es scheint, nach eingetretener hyaliner Degeneration der Kapillarwand in einen breiten Mantel radiär gestellter Gliafasern umgewandelt werden, der nach Untergang der Kapillaren zu einem dichten, noch mehr oder weniger deutlich radiär angeordneten Gliafilz wird, spricht durchaus für die gliöse Natur der Geschwulst. Wiederholt hat man neuerdings gerade auf die letzten Bildungen in den Gliomen aufmerksam gemacht. So erwähnt Storch diese Anordnung der Gliafasern um die Blutgefäße und hebt hervor, daß jedes Gefäß in einem struppigen, sehr kurzborstigen Walde von Gliafasern dahinziehe und die Gefäße auf Querschnitten wie Sonnen erscheinen, die ihre Strahlen in die kernreiche Grundmasse des Tumors aussenden, während er die Gefäße auf Längsschnitten mit Tausendfüßlern vergleichen

möchte, die durch die Pulpa dahinkriechen. Prym fand die gleichen radiär angeordneten Fibrillenmäntel der Blutgefäße in einem Sakraltumor, den er als Neuroepitheliom auffaßt; doch dürfte es sich hiernach um ein Gliom gehandelt haben. In einem Hirntumor sah Prym um ein zentrales Gefäß radiär hohe Zylinderzellen mehrschichtig angeordnet und hält auch diese Zellen für Neuroepithelien. Auf eine Diskussionsbemerkung Bonnets hin, daß es sich um Ependymzellen handele, schlägt Prym vor, falls sich der Befund von Glia bestätigen sollte, den Tumor als ein „Spongioblastom" zu bezeichnen. Doch dürfte dieser Tumor, ebenso wie der von Muthmann und Sauerbeck, den die Autoren als Glioma neuroepithelioma bezeichnen, sowie manche andere gleiche oder ähnliche Tumoren des Zentralnervensystems als Gliome aufzufassen sein, in welchem die Glia ihren epithelialen Charakter beibehalten, unter Umständen umfangreiche epitheliale Formationen bildet und keine besondere Neigung zur Fibrillenbildung hat. Es gibt eben sicherlich ganz faserlose, aber sicher von der Glia ausgehende Geschwülste. Die Ansicht von Stroebe, daß zur Diagnose eines Glioms nicht nur die Anwesenheit eines Fasernetzes zwischen den Zellen, sondern auch die Verbindung der charakteristischen Fasern mit den Zellen in Gestalt der eigenartigen, vielstrahligen Gliazellen gefordert werden müsse, trifft zwar für den hier mitgeteilten Fall zu, aber sicher nicht für alle, so beispielsweise nicht für den von Pels-Leusden beschriebenen.

Die rechte Hälfte der Geschwulst der Oblongata, sowie die Geschwulstmasse des obersten Halsmarkes, die wie die 4 Querschnittszeichnungen auf der Tafel 3 zeigen, innerhalb der grauen Substanz der rechten Rückenmarkshälfte liegt, hat einen von dem bisher beschriebenen Geschwulstabschnitt nicht unwesentlich abweichenden Bau. Zunächst erkennt man viel weniger Blutgefäße; die vor-

handenen sind ebenfalls stark gefüllt, haben das gleiche Kaliber und hyalin verdickte Wandungen; nur an ganz vereinzelten findet sich ein schmaler Strahlenkranz. Da fast überall kleine und kurze Reste von Blutgefäßwandungen, an der intensiv roten Färbung derselben nach van Gieson zu erkennen, in dem Geschwulstgewebe versprengt nachweisbar sind, so sind diese offenbar von den Geschwulstzellen durchwachsen und zerstört worden. Das Geschwulstgewebe erhält dadurch ein wesentlich festeres Gefüge, daß sich überall in meist wechselnden Abständen, mannigfaltig gestaltete, kleinere und größere, dicht gefügte kernlose Herde von Gliafasern finden, von denen in parallelen Reihen angeordnete Gliazellenbündel wirtelartig und in Bögen nach verschiedenen Richtungen ausstrahlen, so daß neben Längsschnitten auch Schräg- und Querschnitte der Bündel getroffen sind. Die Gliazellen machen den Eindruck von Spindelzellen mit langen, schlanken Kernen, und das ganze Bild imponiert zuerst auch als ein Spindelzellensarkom. Bei genauerer Untersuchung ergibt sich, daß die Gliazellen in einem viel reichlicheren und grobfaserigen, gestreckt verlaufenden Gliafasernetz eingebettet sind, und daß die Kerne dadurch mechanisch in die Länge gezogen sind; eine Abgrenzung der Zellen ist nicht möglich, ihre Kerne sind zum Teil wenigstens wesentlich chromatinreicher. Die Spindelform der Zellen ist also keine echte; solche Zustände, wie sie in derben, aber zellreichen Gliomen häufiger vorkommen, als Spindelzellengliome zu bezeichnen, liegt kein Grund vor.

Hiernach befindet sich das Geschwulstgewebe in diesem Abschnitt gegenüber dem, in dem zuerst beschriebenen, mit dem mehr epithelialen Charakter der Gliazellen und der Anordnung von Ependymzellen um die Blutgefäße, in einem vorgeschritteneren, älteren, durch die Bildung größerer Mengen von Gliafasern ausgezeichneten Entwicklungsstadium. Während sich dort sehr zahlreiche,

aber auf kleine Stellen beschränkte nekrotische Partien finden und die Aufblähung und die Chromatinversprengung zahlreicher Gliakerne auf ein Fortschreiten der Nekrose hinweist, sind in dem Bereich dieser älteren Gliawucherungen außerordentlich spärliche und kleinste nekrotische Herde vorhanden. Drüsenartige, mit kubischem und zylindrischem Epithel ausgekleidete Räume sind innerhalb des Glioms nirgends zu erkennen; auch Rudimente solcher, wie sie Ribbert als gradlinige oder gebogene Säume innerhalb der fibrillären Massen beschreibt und abbildet, sind nirgends überzeugend nachzuweisen.

Wie Stroebe zuerst festgestellt hat, finden sich häufig, wenn nicht regelmäßig in fast allen Bezirken eines Glioms erhaltene oder degenerierte markhaltige Nervenfasern oder Zerfallsprodukte derselben und ganglienzellenartige Gebilde, wie das bei dem gewöhnlich nachweisbaren infiltrativen Wachstum der Gliome zu erwarten ist und gegenüber den expansiv wachsenden Sarkomen sehr wohl differenzial-diagnostisch zu verwerten ist. Leider war dieser Nachweis wegen der Konservierung der Geschwulst in Alkohol nicht mehr möglich; mit den angewandten Färbemethoden konnten, trotz darauf gerichteter Untersuchung, Anhaltspunkte dafür nicht erlangt werden; es wäre eine diesbezügliche Untersuchung deshalb wertvoll gewesen, da das Wachstum dieses Glioms, sowohl nach dem makroskopischen, als auch nach dem mikroskopischen Befund ein ausgesprochen expansives ist. Das erklärt sich offenbar durch das ungeheuer schnelle Wachstum der außerordentlich zellreichen und fibrillenarmen Geschwulst. Tatsächlich hat denn auch Stroebe in zwei Fällen ein nicht nur infiltratives, sondern stellenweise auch expansives Wachstum beobachtet. Beide Male waren diese Stellen durch lebhafteres Zellwachstum ausgezeichnet, als es die übrigen Teile des Tumors aufwiesen; man hatte viel dichter stehende Zellen bei geringerer Entwicklung des Faser-

netzes, indes jeweils typische Gliomstruktur und nichts, was etwa den Gedanken an eine sarkomatöse Bildung hätte aufkommen lassen können.

In bezug auf die Diagnose Gliosarkom hebt Stroebe hervor, daß diese Bezeichnung nur dann zu wählen sei, wenn sich neben unzweifelhaftem Gliomgewebe eine von dem Blutgefäßbindegewebsapparat ausgehende sarkomatöse Wucherung, am deutlichsten in Form perivaskulärer Zellzylinder unterscheiden ließe; diese Anschauung, daß eine deutliche perivaskuläre Anordnung der Zellen für ein Sarkom spreche, dürfte im Hinblick auf die bereits wiederholt und auch hier festgestellte innige Beziehung der Ependymzellen, also der Gliomzellen zu den Blutkapillaren nicht mehr aufrecht zu halten sein.

Wie schon erwähnt, zeigt das Gliom innerhalb des oberen Halsmarkes viel mehr den Charakter der zellreichen faserigen, als der epithelialen faserarmen Glia. Die Abbildungen auf Tafel 3, die das Verhalten des Glioms innerhalb der grauen Substanz der rechten Seite zeigen und den verschiedenen Höhen des Rückenmarks bis herunter zum 5. Halsnerven entsprechen, bedürfen einer besonderen Erklärung und Besprechung nicht. Erwähnt sei nur, daß in der Höhe, die der Fig. 1 und 2 entsprechen, ein Zentralkanal nicht zu erkennen ist, während in der der Fig. 3 und 4 ein solcher spaltförmig mit äußerst unregelmäßig gestaltetem Epithel vorhanden ist, was leider übersehen worden ist, in den Abbildungen kenntlich zu machen.

Zusammenfassend liegt also ein offenbar innerhalb der grauen Substanz entstandenes und in derselben sich vorzugsweise ausbreitendes, äußerst zellreiches, enorm schnell wachsendes Gliom vor, in dem es zu einer etwas umfangreicher ausgebildeten, fertigen Zwischensubstanz nur in den ältesten Partien gekommen ist. Nach dem

Alter und der Differenzierungshöhe des Geschwulstgewebes zu urteilen, ist das Gliom in der grauen Substanz der rechten Seite des oberen Halsmarkes entstanden; es ist dann auf der rechten Seite bis in die Oblongata hinauf gewachsen, hat hier erst auf die linke Seite, wo man die jüngsten Geschwulstformationen findet, übergegriffen und damit das Zentrum und fast den ganzen Querschnitt der Medulla oblongata eingenommen.

Mit dieser aus den histologischen Befunden sich ergebenden Auffassung über die Entstehung, das Wachstum und die Ausbreitung des Glioms stimmen die während des Lebens beobachteten Symptome überein, die 2 Monate vor dem Tode mit einer Lähmung des rechten Armes begannen und erst später die bulbären Syptome hinzukamen. Daß diese bei dem großen Umfang des Glioms nicht ausgeprägter und umfangreicher waren, erklärt sich vielleicht daraus, daß nach Cimbal die Ganglienzellen der Medulla oblongata außerordentlich widerstandsfähig gegen bloße Kompression sind und durch sie nicht Schaden zu leiden brauchen. Auch Oppenheim hebt die auffällige Erscheinung hervor, daß bei den Geschwülsten der Medulla oblongata, auch den soliden Tumoren Herdsymptome und selbst die anderen Zeichen eines Hirntumors dauernd fehlen können und Bernhardt sagt: Es ist klar, daß bei so bewandten Umständen es mehr als fraglich wird, ob man überhaupt imstande sein wird, langsam sich entwickelnde Störungen, speziell Tumoren, in der Medulla oblongata mit Sicherheit zu erkennen.“ Weiter sagt Oppenheim: „Wenn es auch richtig ist, daß Geschwülste dieses Gebietes, gerade weil sie das Leben selbst relativ frühzeitig gefährden, zum Tode führen können, bevor sie einen größeren Umfang erreicht haben, so finden sich doch auch unter den Fällen mit unbestimmter Symptomatologie einige, in denen die Neubildung das verlängerte Mark in großer Ausdeh-

nung durchsetzt hatte. Wilks, Marinesko, Collins.)“

Ganz besonders die Gliome, und diese sind es wohl, die allein oder doch wenigstens in erster Linie unter den Geschwülsten des oberen Halsmarks und der Oblongata in Betracht kommen, dürften wegen ihres infiltrativen Wachstums, so lange keine erheblichen Raumbeengungen vorhanden sind, erhebliche Symptome nicht erzeugen. Erst wenn eine Raumbeengung zustande kommt, also indirekt durch einen von außen wirkenden Druck, wird eine Zerstörung der nervösen Substanz erfolgen und zu entsprechenden Symptomen führen. Trotz der starken Verdickung der Medulla oblongata und des obersten Halsmarkes ist es aber zu einer Raumbeengung innerhalb des Schädels nicht gekommen; daher fehlt auch eine Stauungspapille; auch war eine Abplattung und Abflachung der Gehirnoberfläche nicht vorhanden. Es ist aber auf den ersten Blick auffällig, daß kein Hydrocephalus internus eingetreten war, da doch die Geschwulst den 4. Ventrikel verengt und das Foramen Magendi verlegt haben muß; allein die Geschwulst hat ja nur den untersten Abschnitt des 4. Ventrikels beeinträchtigt, — die Recessus laterales des 4. Ventrikels (die Apertura lateralis ventriculi quarti) waren, wie das aus der Längsschnittzeichnung deutlich hervorgeht, völlig frei.

Goldberg hat eine Reihe von Tumoren der Medulla oblongata zusammengestellt. Von den Geschwülsten, welche eine dem mitgeteilten Falle ähnliche Lokalisation zeigen, erwähne ich hier nur die von Sokoloff. Bei dem 5jährigen Knaben stellten sich, nachdem im Frühjahr 1884 vorübergehende Schmerzen in Brust und Extremitäten aufgetreten waren, Muskelzuckungen am Halse und Nacken, sowie an den Mundwinkeln ein, während allmählich das Gehen unmöglich wurde.

Bei der am 2. September 1885 erfolgten Aufnahme

konnte das Kind ohne Unterstützung weder gehen noch stehen. Beim Versuch zu gehen werden die Beine langsam auf dem Boden nachgeschleift. Auch die etwas atrophischen oberen Extremitäten sind in hohem Grade gebrauchsunfähig. Die Finger stehen in Flexionsstellung. Die elektrische Erregbarkeit der Muskeln, ebenso die Sensibilität erscheint im linken Arm und Bein geringer als rechts. Sensorium völlig frei. Tod an Ileotyphus am 23. Oktober 1885.

Bei der Sektion fand sich die Medulla oblongata durch einen Tumor etwas nach vorne gedrängt, der sich vorzugsweise in ihren dem Cerebellum zugewendeten Teilen entwickelt hatte. Durch diese Geschwulst bekam die Medulla oblongata die Gestalt einer Birne, deren Stiel von dem oberen Teil des Rückenmarks gebildet wurde. Die hintere Fläche des Tumors fluktuierte in geringer Ausdehnung. Die Piabekleidung des verlängerten Markes war im Bezirke des Tumors unverändert, jedoch von zahlreichen weiten venösen Gefäßen durchsetzt.

Das Halsmark war deutlich verbreitert, indem es von unten nach oben hin kontinuierlich an Dicke zunahm. Auf dem obersten Querschnitte war von weißer Rückenmarkssubstanz nur wenig wahrzunehmen. Sie bildete am Umfang des Organs einen etwa 0,5 mm breiten Saum. Der übrige, zentral gelegene Teil des Querschnittes des Halsmarkes wurde von einem gleichmäßig grauroten Gewebe eingenommen, welches an einzelnen Stellen etwas stärker vaskularisiert erschien. Etwa 5 cm weiter abwärts fanden sich noch ähnliche Verhältnisse, jedoch war hier auf dem Querschnitt die Zeichnung des Rückenmarks erkennbar, während die geschwulstartige graurote Einlagerung weniger umfangreich war und in ihrem Inneren eine kleine, mit klarer Flüssigkeit gefüllte Höhle einschloß.

Die mikroskopische Untersuchung ergab ein Gliom,

und es wird angenommen, daß dasselbe im Velum medullare posterius und in dem Ependym des 4. Ventrikels begonnen habe und sich weiter abwärts immer im Gebiete der zentralen grauen Substanz der Medulla oblongata und des Rückenmarkes ausgebreitet habe.

Alle Gliome sind offenbar kongenital angelegt und beruhen auf Entwicklungsstörungen des Neuralrohres, speziell seiner gliösen Bestandteile. Dafür spricht das Auftreten der Gliome in jugendlichem Alter, die häufige Kombination derselben mit allerlei Mißbildungen im Zentralnervensystem, die Beobachtung von Differenzierungsvorgängen in den Gliomen, wie sie bei der Entwicklung des Medullarrohres vorkommen, sowie der Sitz derselben im zentralen Grau, insbesondere in der Umgebung des Zentralkanals, in welcher Gegend so häufig kongenitale Anomalien beobachtet werden. Das trifft alles auch für den hier mitgeteilten Fall zu; bei dem großen Umfang der Geschwulst ist der Ort der primären Entwicklung derselben natürlich mit Bestimmtheit nicht festzustellen. Die topographischen Verhältnisse im oberen Halsmark, wo die Geschwulst sicher ihren Ursprung nahm, sprechen aber mit Wahrscheinlichkeit dafür, daß der Ausgangspunkt des Glioms in der Umgebung des Zentralkanals liegt.

Zum Schlusse ist es mir eine angenehme Pflicht, Herrn Geh. Med.-Rat Prof. Dr. Bostroem für die gütige Überlassung der Arbeit und die wohlwollende Unterstützung bei der Anfertigung derselben meinen verbindlichsten Dank auszusprechen.

Literaturverzeichnis.

Bernhardt, Beiträge zur Symptomatologie und Diagnostik der Hirngeschwülste. Berlin 1881.

Bonnet, Diskussionsbemerkung zu dem Vortrag von Prym, Deutsche medizinische Wochenschrift. 1913. S. 141.

Borst, Die Lehre von den Geschwülsten. 1902. Bd. 1. S. 243.

— Geschwülste des Rückenmarks. Ergebnisse. 9. Jahrgang. 1904. S. 452.

Cimbal, Beiträge zur Lehre von den Geschwülsten des 4. Ventrikels. Virchows Archiv. Bd. 166. 1901. S. 289.

Collins, Gliom der Medulla oblongata. Deutsche Zeitschrift für Nervenheilkunde. Bd. 10. 1897. S. 453.

Erb, Krankheiten des Rückenmarks und seiner Häute. Ziemssen, Handbuch der speziellen Pathologie und Therapie. Bd. 11. Hälfte 2. Abt. 2. 1878. S. 527.

Goldberg, Über Tumoren der Medulla oblongata. Dissertation. Jena 1888.

Ladame, Symptomatologie und Diagnostik der Hirngeschwülste. Berner-Dissertation. Würzburg 1865.

Leyden, Klinik der Rückenmarkskrankheiten. Bd. 1. S. 461.

Miura, Über Gliom des Rückenmarks und Syringomyelie. Zieglers Beiträge. Bd. 11. 1892. S. 91.

Muthmann und Sauerbeck, Glioma neuroepitheliale des 4. Ventrikels. Zieglers Beiträge. Bd. 34. 1903. S. 445.

Nothnagel, Topische Diagnostik der Gehirnkrankheiten. Berlin 1879.

Obernier, Geschwülste des Gehirns und seiner Häute. Ziemssen, Handbuch der speziellen Pathologie und Therapie. Bd. 11. Hälfte 1. 1876.

Oppenheim, Die Geschwülste des Gehirns. Nothnagel, Handbuch der speziellen Pathologie und Therapie. Bd. 9. Teil 2. Wien 1903.

Pels-Leusden, Über einen eigentümlichen Fall von Gliom des Rückenmarks mit Übergreifen auf die weichen Häute des Rückenmarks und Gehirns. Zieglers Beiträge. Bd. 23. 1898. S. 69.

Prym, Ein Sakraltumor vom Bau eines reinen Neuroepithelioms. Frankfurter Zeitschrift für Pathologie. Bd. 9. 1911. S. 1.

— Atypische Verlaufsweise von Hirntumoren mit anatomischem Befund. Deutsche medizinische Wochenschrift. 1913. S. 140.

Ribbert, Geschwulstlehre. Bonn 1904. S. 339.

Schridde, Gliome. Ergebnisse. 10. Jahrgang. 1906. S. 724.

Sokoloff, Zwei Fälle von Gliom des zentralen Nervensystems. Deutsches Archiv für klinische Medizin. Bd. 41. 1887. S. 443

Storch, Über die pathologisch-anatomischen Vorgänge am Stützgerüst des Zentralnervensystems. Virchows Archiv. Bd. 157. 1899. S. 127.

Stroebe, Über Entstehung und Bau der Gehirngliome. Zieglers Beiträge. Bd. 18. 1895. S. 405.

Lebenslauf.

Am 10. September 1885 wurde ich, Franz Josef Draeck, katholischer Konfession, zu Wachtendonk (Rhld.) als Sohn des prakt. Arztes Dr. med. Hermann Draeck und dessen Ehefrau Agnes geborene Hillen geboren. Nach vierjährigem Besuch der Volksschule zu Wachtendonk bezog ich Ostern 1896 das Gymnasium zu Kempen (Rhld.), das ich Ostern 1905 mit dem Zeugnis der Reife verließ. Ich widmete mich dem Studium der Medizin, zuerst in Bonn im 1. Semester; hier genügte ich vom 1. April bis zum 30. September 1905 der Dienstpflicht mit der Waffe beim 9. Rhein. Inf.-Reg. Nr. 160. Weiter besuchte ich die Universitäten München im 2., Freiburg im 3. und Gießen im 4. und 5. Semester; hier bestand ich am Schlusse des Sommersemesters 1907 die ärztliche Vorprüfung. Danach studierte ich im 6. Semester nochmals in Bonn, im 7. in Kiel und im 8., 9. und 10. wieder in Gießen, wo ich am 28. April 1910 die ärztliche Prüfung bestand. Das praktische Jahr leistete ich ab an den inneren Abteilungen des St. Petruskrankenhauses Barmen und des städtischen Krankenhauses Münster. Die Approbation als Arzt erhielt ich am 9. Mai 1911 mit der Geltung vom 28. April 1911 ab.

Tafel I.

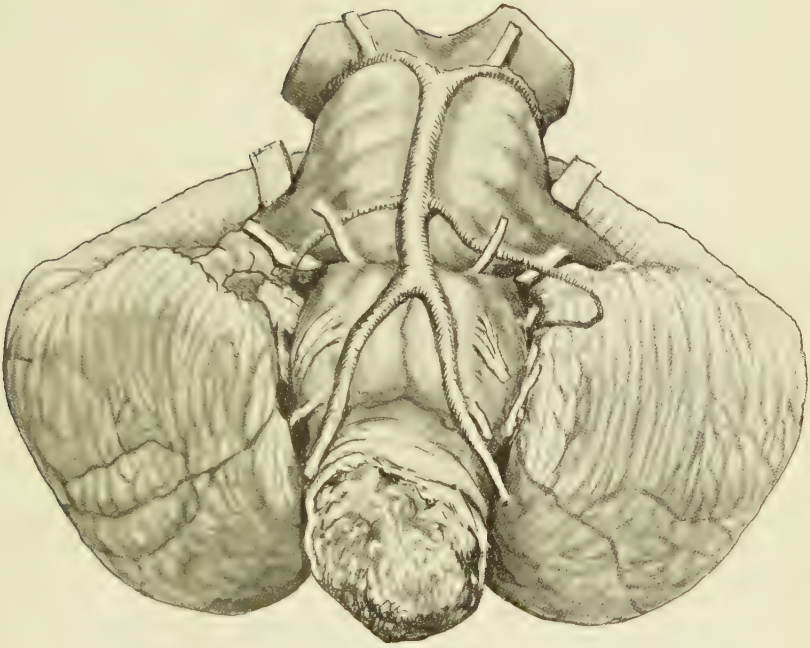

Fig. 1.

Fig. 2.

Tafel II.

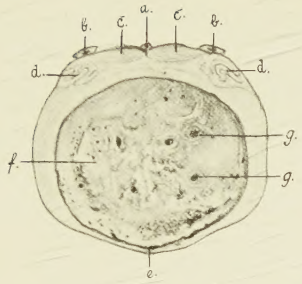

Fig. 1.

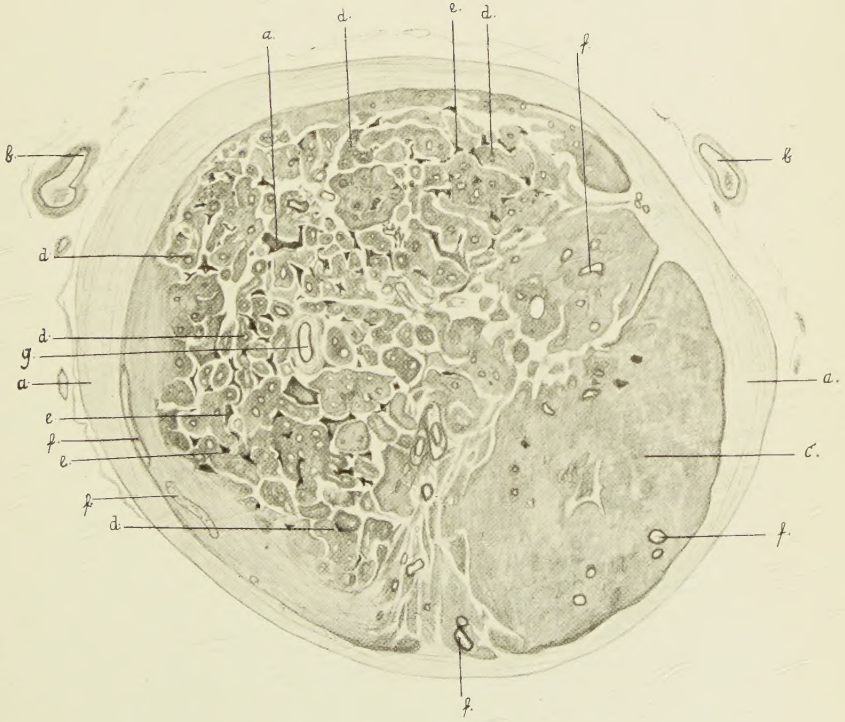

Fig. 2.

Tafel III.

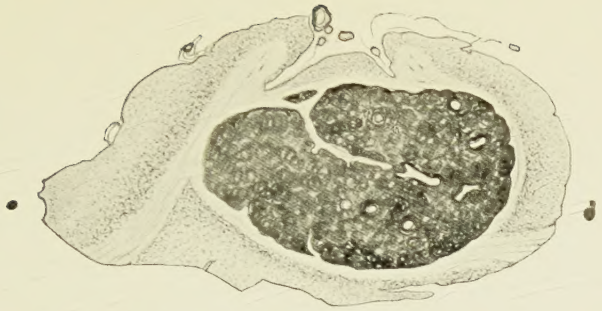

Fig. 1.

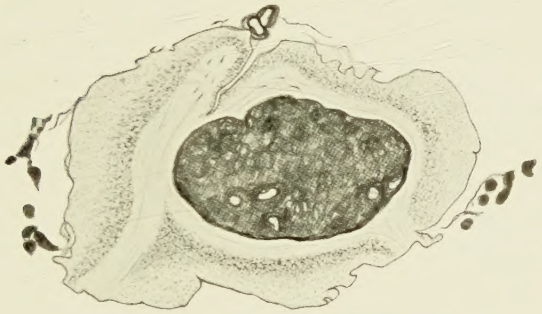

Fig. 2.

Fig. 3.

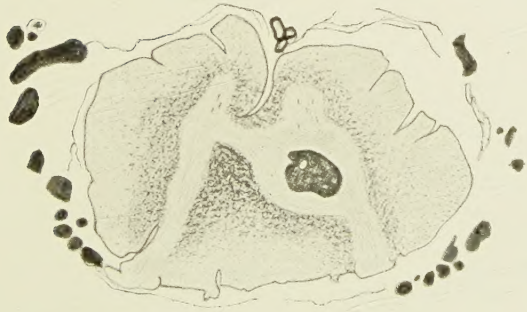

Fig. 4.